

# L'Ostéo4pattes

Revue européenne d'ostéopathie comparée

Trimestriel • N°15 • Décembre 2009 • 11 euros

- › ACTUALITÉS
- › LA DÉPÊCHE
- › TEMPÊTE
- › TWIGGY
- › OSTÉOPATHIE : MÉDECINE DOUCE ?
- › ENSEIGNEMENT
- › LE CHEVAL, L'OURS ET LE BROUCH
- › LES DÉPRESSIONS DUES AUX  
CARENCES CHEZ LES ANIMAUX...
- › PEUT-ON BOITER DU STERNUM ?
- › SUNNY
- › ENKO
- › ÉQUITATION ACCORDÉE





doivent être encouragés à agir comme ils aimeraient penser, pour qu'ils arrivent à penser comme ils aimeraient agir. Ainsi ils finiront par aimer enrichir leur personnalité en utilisant, à bon escient, les façons d'être, d'avoir et de faire d'autrui, ce qui les empêchera de devenir des pervers narcissiques. Le jeu du Yin et du Yang du Spasmagazine 9 et l'article sur les mille et un visages, du Spasmagazine 5 devraient vous aider, quand c'est possible, à leur faire découvrir les chaînages comme la filiation, la récursivité, la réciprocité, l'éthique... Ils débouchent sur l'art du paradoxe qui leur révèle que, souvent, du Yin vient le Yang et du Yang vient le Yin. Par exemple, tout en acceptant leur refus de l'arbitraire, leur prouver que dans la plupart des cas, le refus de cet arbitraire ne conduit qu'à un autre arbitraire, parfois pire encore. Ou encore dire au PHT qu'il est comme tout le monde, car unique et à nul autre pareil.

7) Les PHT décrochent et accumulent des lacunes lors des apprentissages ennuyeux. Leur concentration est diminuée par les réprimandes et semble sublimée par l'interactivité qui remplace l'éducation dans ses contextes historiques, géographiques et scientifiques. Ainsi vous tissez des liens entre les choses, les gens, les situations, les sciences, leurs langages, leurs préceptes, leurs postulats... Plutôt que de penser simultanément à plusieurs choses différentes, les PHT humains et animaux emploient alors leurs compétences à intégrer et à exprimer les différentes facettes de ce qu'ils apprennent aux plans intellectuel, émotionnel, spirituel...

8) Pour éviter qu'ils ne s'épuisent en se focalisant trop sur leurs apprentissages, les PHT feront au moins une activité collective et une individuelle, l'une des deux étant artistique et l'autre sportive. L'auteur vous autorise à donner une photocopie de cet article à leurs enseignants et à leurs éducateurs sportifs, car les PHT réagissent bien mieux quand ceux qui les encadrent ne sont pas eux-mêmes carencés et qu'ils connaissent leurs façons d'être, d'avoir et de faire. Ces exercices s'avèrent également efficaces chez les plus grands.

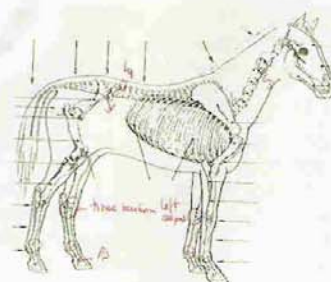
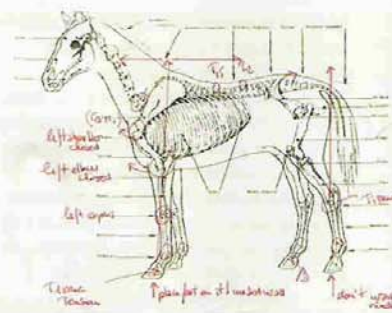
Docteur B. ROSA,  
rosa-bernard@wanadoo.fr

**L'**approche du sternum s'est imposée dans mon travail ostéopathique par le biais d'une jument allemande de sauts de haut niveau de 11 ans. Je la traite régulièrement depuis la fin de l'année 2008.

Elle est présentée à la première consultation avec une ferrure préventive de la maladie naviculaire et de l'éparvin. Elle présente d'importantes molettes tendineuses et articulaires sur les quatre membres et notamment sur les postérieurs. Elle ne donne pas le postérieur gauche qui d'un point de vue tissulaire présente des tensions fasciales et des zones de chaleur variables mais récurrentes entre les articulations du jarret, du boulet et des phalanges.

Les deux premières visites ont permis un meilleur confort locomoteur et un changement net de l'aspect du poil dans la région lombaire. Une meilleure mobilité des vertèbres lombaires a amélioré l'apport sanguin. En deux mois, le poil initialement rêche et terne de cette partie du dos est redevenu plus semblable au reste de la robe.

- En avril 2009, la jument devient difficile à main gauche. Lors de l'embrassée du terrain, le membre antérieur gauche est ramené dans un mouvement général d'abduction,



Notes: - une particularité de la jument est la déviation de la tête vers la gauche - avec un appui de la main gauche -  
- elle a une respiration normale, un rythme de 24 et 26 battements par minute.

Profil ostéopathique en avril 2009

épaule fermée avec un appui préférentiel sur la paroi médiale du sabot. L'arrière-main paraît figée avec un port de queue plaquée contre la croupe.

L'examen ostéopathique de l'anterior gauche révèle des tensions tissulaires sur les articulations phalangiennes et des blocages structurels sur le carpe, le coude et l'épaule. Les habitudes gênées postérieures sont retrouvées. Les lombaires présentent toujours quelques restrictions de mobilité.

- Deux semaines plus tard, je ne constate

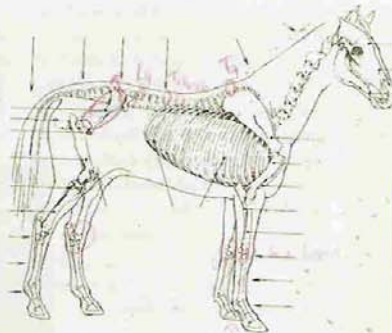
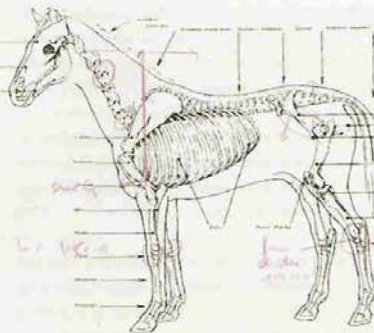
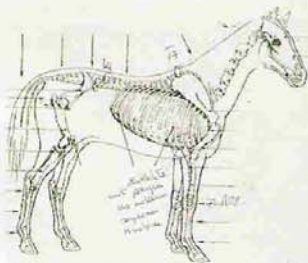
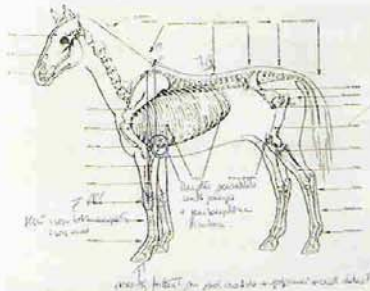


## Peut-on Boiter du Sternum ?

pas d'évolution dans le mouvement de l'antérieur gauche lors de sa protraction. Comme la jument est sous régulateur bronchique à base de plantes et toussé beaucoup, j'em'oriente vers un contrôle des côtes. Elle réagit fortement à la palpation de la cage thoracique, particulièrement dans la zone du sanglage, caudalement aux coudes. Cette réaction semble encore plus nette à gauche qu'à droite. Les testing révèlent une moindre souplesse tissulaire en regard des côtes (K5 à K9) gauches.

La manipulation des côtes ne permet cependant pas d'améliorer le mouvement de l'antérieur gauche. Je cherche alors des éléments nouveaux

*Profil en avril 2009, deux semaines après le précédent*



*Profil ostéopathique en août 2009*

du côté du sternum que je ressens sur son axe gauche (figure 2).

- Le contrôle ostéopathique de la jument au mois d'août 2009, soit environ 5 semaines plus tard, valide enfin une dynamique modifiée avec une meilleure symétrie des mouvements des deux antérieurs. Le sternum est alors mobile sur ses deux axes. Seule l'épaule gauche paraît encore restreinte.

- La jument est traitée à nouveau début septembre. Elle a été infiltrée dans les articulations interphalangiennes distales suite à une boiterie antérieure. Le sternum est à nouveau retrouvé préférentiellement sur son axe gauche. Les observations en dynamique restent rassurantes : le mouvement spécifique de l'antérieur gauche ne s'est pas détérioré.

La jument sera revue dans le futur et il sera intéressant de suivre l'évolution de sa locomotion et d'éventuelles restrictions de mobilité de son sternum afin de corréliser ces deux paramètres. A ce stade, il semble que seule la manipulation du sternum ait permis d'induire une réelle amélioration dans sa manière d'utiliser son antérieur gauche. Ceci même si un léger retour à la dysfonction du sternum n'a pas induit de détérioration dans la biodynamique de l'antérieur gauche.


Jusqu'à la rencontre avec cette jument, je situais les répercussions d'un blocage du sternum sur des plans émotionnels et viscéraux. Autant de conséquences mécaniques ont constitué une réelle surprise.

Donc à la question « peut-on boiter du sternum ? », je crois que je répondrai « oui ».

Catherine Brassaud

<http://www.animosteo.ch/index.php>

Premier texte d'une grande série en provenance de Catherine. La ligne du dessous... à ne jamais négliger assurément on a pourtant souvent tendance à l'oublier. Et détail anatomique important pour le sternum du cheval : c'est un ensemble de sternèbres avec des dysfonctions parfois indépendantes les unes des autres.



Vous rêvez de voir votre cheval (de sport) au top de sa forme ?

Nous avons des solutions !

Consultez vite notre site Internet et n'hésitez surtout pas à nous contacter. Nous répondrons à vos interrogations et nous vous proposerons des conseils adaptés à la santé de votre cheval.

[www.equinatura.com](http://www.equinatura.com)

Equi Natura - BP 46 - 32300 Mirande  
tel. 05 62 66 76 80 - fax 05 62 66 76 39  
contact@equinatura.com

